Câncer de ovário

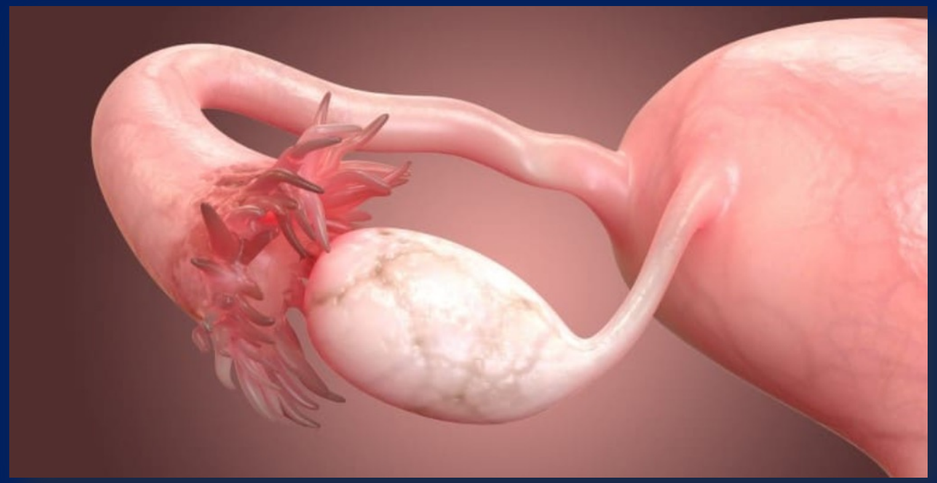

Marcelo Simonsen

Residência em Ginecologia e Obstetrícia

Especialização e mestrado em Ginecologia Oncológica – Hospital de Câncer de Barretos

Doutorando no Instituto do Câncer do Estado de São Paulo - ICESP

1. Introdução
- 1.1 Epidemiologia
- 1.2 Fatores de risco
- 1.3 Presunção de malignidade

2. Teste genético
- 2.1 Considerações
- 2.2 Indicações de testagem

3. Apresentação clínica
- 3.1 Tipos histológicos
- 3.2 Estadiamento
- 3.3 Tumor epitelial
- 3.4 Tratamento
- 3.5 Tumor de células germinativas
- 3.6 Tumor de cordões sexuais
- 3.7 Particularidades de cada subtipo
- 3.8 Tumor boderline

4. Take home messages

Epidemiologia

Características

- Mais letal tumor ginecológico
- Sem rastreamento
- Pacientes oligossintomáticas (em qualquer estágio)
- Possível origem tubária (Tipo II)
- Alguns com origem em apêndice
- Estágio avançado em 75% dos casos
- Disseminação celômica e linfática

Epidemiologia

Campanhas...

Sem rastreamento!

The cost-effectiveness of screening for ovarian cancer: results from the UK Collaborative Trial of Ovarian Cancer Screening (UKCTOCS)

Usha Menon et al 2017

BJC

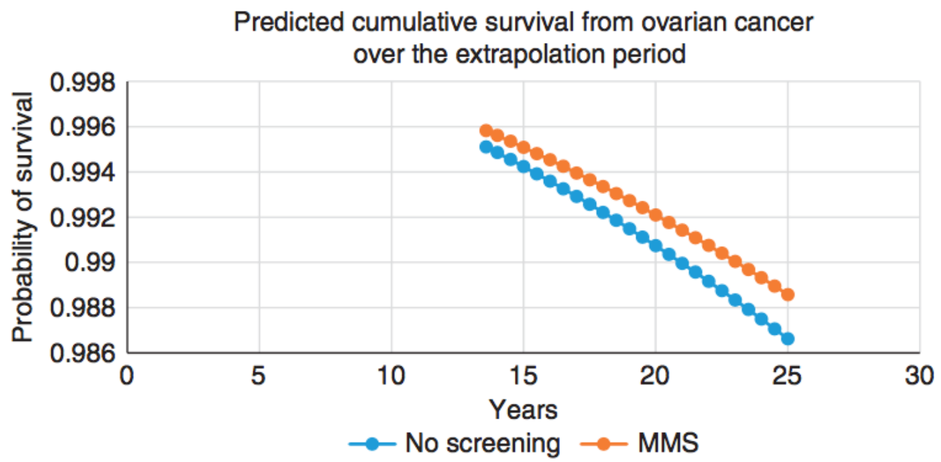

Figure 2. Predicted cumulative survival probability from ovarian cancer over the extrapolation period for the MMS *vs* no-screening comparison.

Epidemiologia

Panorama do câncer de ovário

Distribuição proporcional dos dez tipos de câncer mais incidentes estimados para 2020 por sexo, exceto pele não melanoma

	Localização Primária	Casos	%
Mulheres	Mama feminina	73.610	30,1%
	Cólon e reto	23.660	9,7%
	Colo do útero	17.010	7,0%
	Traqueia, brônquio e pulmão	14.540	6,0%
	Glândula tireoide	14.160	5,8%
	Estômago	8.140	3,3%
	Corpo do útero	7.840	3,2%
	Ovário	7.310	3,0%
	Pâncreas	5.690	2,3%
	Linfoma não Hodgkin	5.620	2,3%

MINISTÉRIO DA SAÚDE; INSTITUTO NACIONAL DE CÂNCER JOSÉ ALENCAR GOMES DA SILVA. Estimativa 2020: Incidência de Câncer no Brasil. Rio de Janeiro: INCA, 2023

Fatores de risco

1 em cada 3 mulheres terá uma tumoração anexial ao longo da vida

Fatores de risco

- Nuliparidade
- Menarca precoce e menopausa tardia
- Hereditariedade (BRCA)

ACO = Proteção

Fatores de risco

Critérios para suspeitar

- Idade
- Aspectos da imagem
- Marcadores tumorais

Presunção de malignidade

Imagem suspeita

- Mais de 10 cm
- Sólido-císticas
- Septos (espessos)
- Vegetações
- Bilateralidade
- Ascite
- Baixa resistência (doppler)

Presunção de malignidade

Índice de risco de malignidade

BJOG An International Journal of Obstetrics and Gynaecology

A risk of malignancy index incorporating CA 125, ultrasound and menopausal status for the accurate preoperative diagnosis of ovarian cancer

I. JACOBS, D. ORAM, J. FAIRBANKS, J. TURNER, C. FROST, J. G. GRUDZINSKAS

First published: October 1990 | https://doi.org/10.1111/j.1471-0528.1990.tb02448.x | Cited by: 411

CRITÉRIO	SCORE
Status menopausal	
Pré	1
Pós	3
Características ao US	
Área sólida Ascite Bilateralidade Implantes peritoneais	Nenhum achado: 0 1 achado: 1 > 1 achado: 3
CA - 125	Valor absoluto

IRM = Men x US x CA-125

Se > 200 = Câncer
(S 85%/E 97%)

Presunção de malignidade

IOTA – Regressões logísticas

IOTA 2018
International Ovarian Tumor Analysis

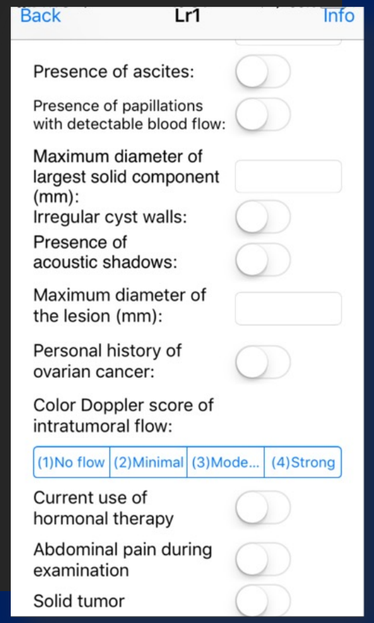

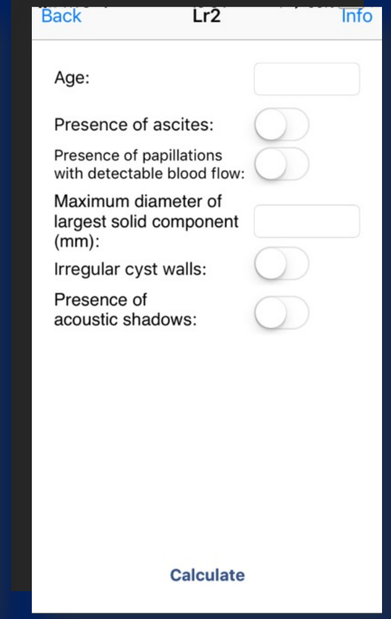

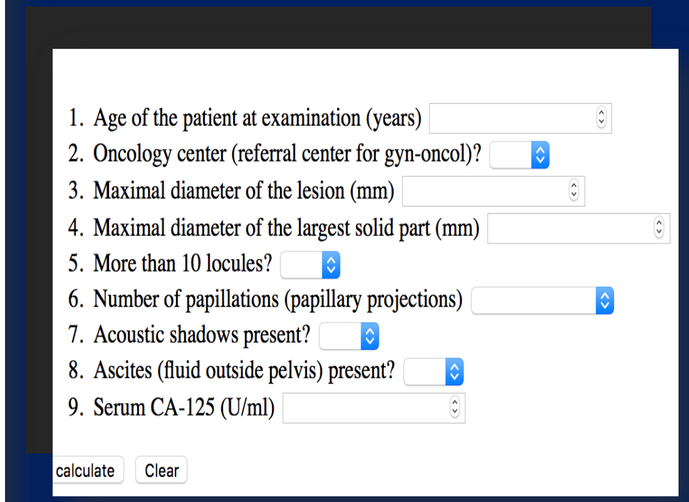

Presunção de malignidade

IOTA - Adnex

Additional information is given when moving the mouse pointer over the variable names.

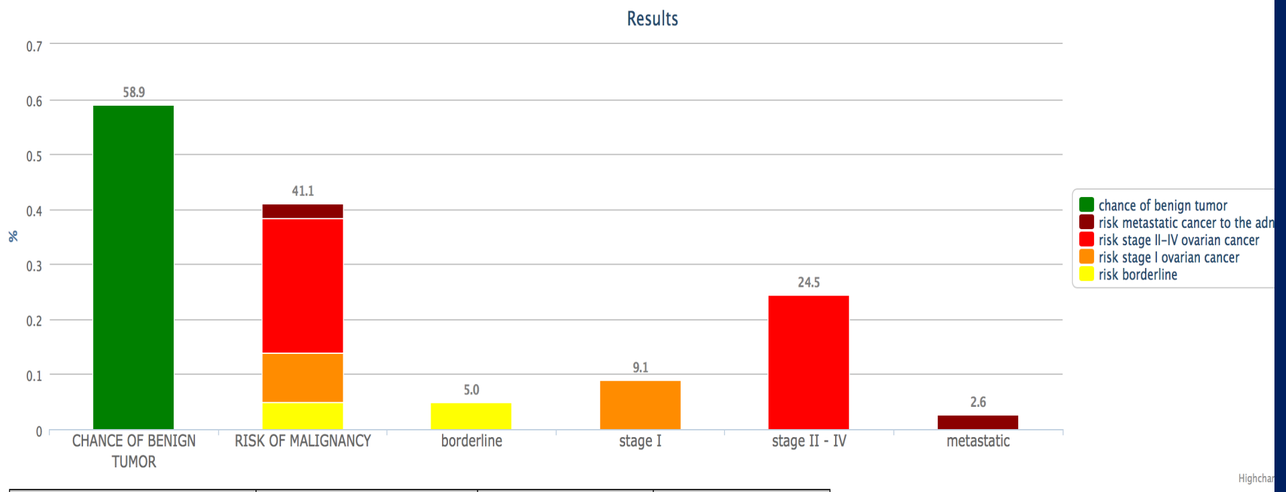

	Patient Specific Risk	Relative Risk	Baseline Risk
CHANCE OF BENIGN TUMOR	58.9 %	0.9	68.2%
RISK OF MALIGNANCY	41.1 %	1.3	31.8 %
->Risk borderline	5.0 %	0.8	6.3 %
->Risk stage I ovarian cancer	9.1 %	1.2	7.5 %
->Risk stage II-IV ovarian cancer	24.5 %	1.7	14.1 %
->Risk metastatic cancer to the adnexa	2.6 %	0.7	4.0 %

http://homes.esat.kuleuven.be

Considerações

Risco CA

- BRCA1: 40%
- BRCA2: 20%

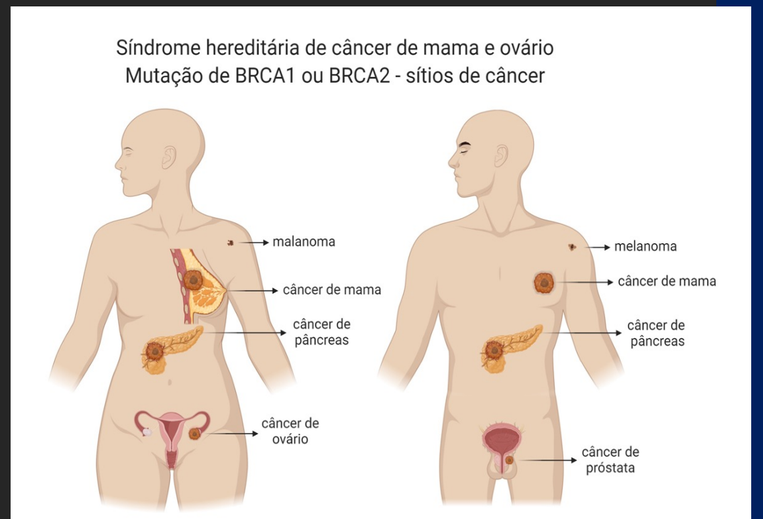

Figura 5: sítios de câncer mais frequentes em câncer de mama e ou ovário hereditário com mutação de BRCA1 ou BRCA2.

Fonte: Arquivo Pessoal

Indicações de testagem

Testar BRCA (NCCN)

Mulheres	- Com câncer de mama até 45 anos; ou entre 46 e 50 anos e história familiar desconhecida (ou câncer de mama adicional, ou pelo menos 1 familiar próximo com câncer de mama ou ovário ou pâncreas ou próstata); ou com menos de 60 anos e tumor triplo negativo; - Com câncer de mama em qualquer idade com ancestralidade judia Ashkenazi; ou com pelo menos 1 familiar próximo portador de câncer de mama em idade precoce (até 50 anos) ou câncer de ovário, ou pâncreas ou próstata metastático (ou agressivo); - Com dois ou mais cânceres primários de mama (o primeiro desenvolvido com menos de 50 anos); ou com três ou mais cânceres, em qualquer idade; - Com câncer de ovário, tuba ou peritônio.
Homens	- Portadores de câncer de mama; ou portadores de câncer de próstata metastático (ou agressivo); - Portadores de câncer de próstata de qualquer grupo de risco (Gleason incluído) e descendente de judeu Ashkenazi ou quando algum parente próximo apresentar: câncer de ovário, câncer de próstata metastático (ou agressivo), câncer de mama até os 50 anos ou dois parentes com câncer de mama ou próstata (qualquer idade).
Ambos os sexos	- Portadores de câncer de pâncreas exócrino.
Familiares	- Familiares de primeiro ou segundo grau de pacientes portadores de mutação BRCA; - Descendentes de judeus Ashkenazy

Tipos histológicos

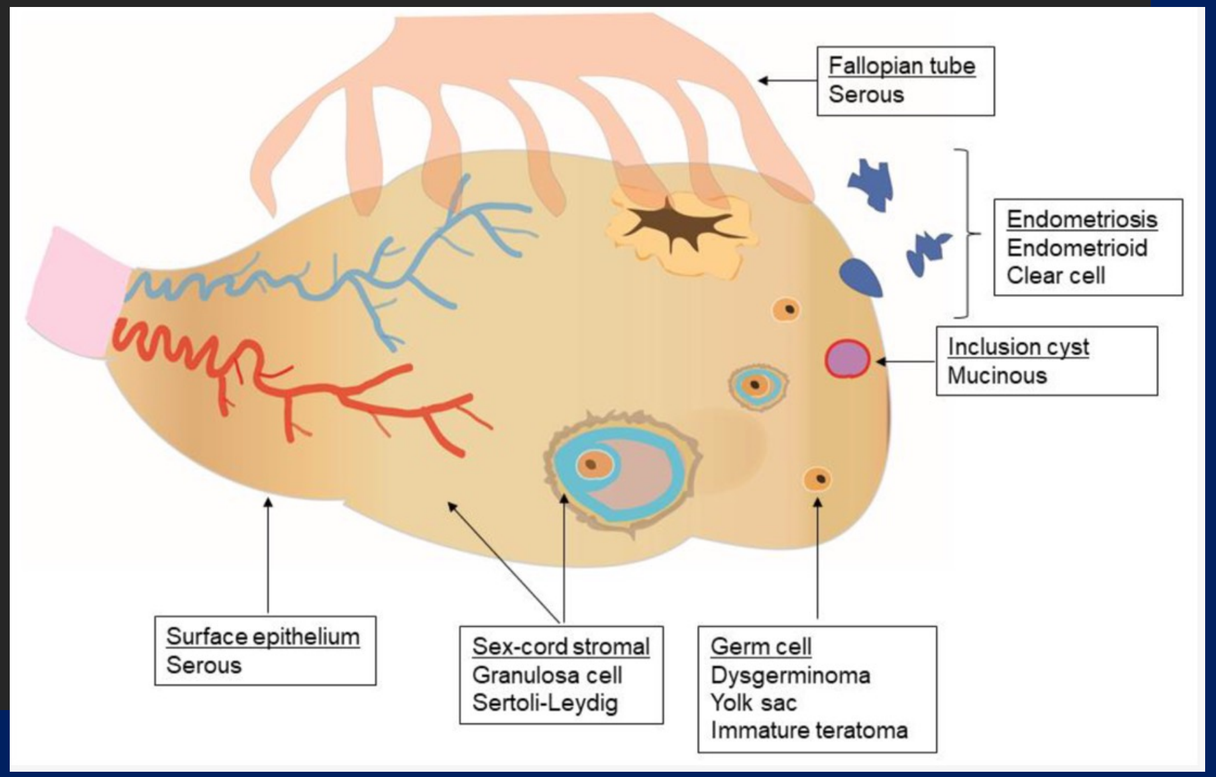

Tipos histológicos

Tipo histológico	Epitelial	Cordões sexuais	Células germinativas	Metastático
Frequência relativa	80%	10%	5%	5%
Idade de apresentação	60 anos	Qualquer idade	< 25 anos	Variável
Prognóstico	Ruim	Bom	Bom	Ruim
Subtipos	Seroso (60%) Mucinoso Endometrióide Células claras Brenner	Tumor de células da granulosa Tumor de Sertoli-Levdig Fibroma e tecoma	Disgerminoma Coriocarcinoma Teratoma imaturo	Krukenberg
Marcador sorológico	CA-125, CEA, CA19-9, HE4	Inibina B, estradiol	Alfa-fetoproteína, beta-HCG, DHL	-

Tipos histológicos

Subtipos histológicos

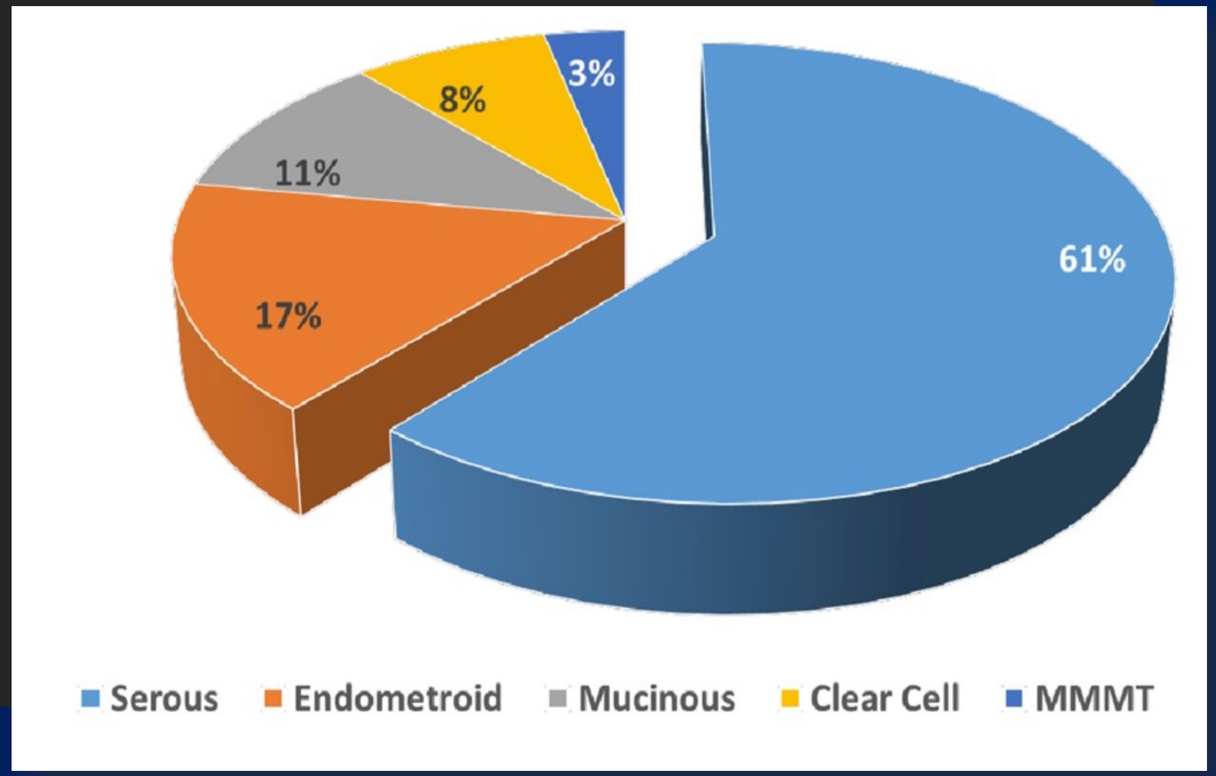

AMERICAN SOCIETY OF CLINICAL ONCOLOGY. 2019 ASCO Annual Meeting Proceedings: Epidemiology and survival trends of EOC. Chicago: Journal of Clinical Oncology, 2019

Estadiamento

Estádio		Subdivisão	Descrição
I (Tumor limitado ao(s) ovário(s) e tubas)	IA		Envolvimento de um ovário com cápsula livre ou tuba
	IB		Dois ovários acometidos com cápsula livre (ou tubas)
	IC (Tumor em 1 ou 2 ovários com mais um achado)	IC1	Rompimento intra-operatório do tumor
		IC2	Ruptura de cápsula antes da cirurgia ou tumor na superfície de ovário ou da tuba
		IC3	Células malignas no lavado peritoneal
II	IIA		Extensão ou implantes no útero/tubas/ovários
	IIB		Extensão ou implantes em outros órgãos pélvicos

AMERICAN SOCIETY OF CLINICAL ONCOLOGY. 2019 ASCO Annual Meeting Proceedings: Epidemiology and survival trends of EOC. Chicago: Journal of Clinical Oncology, 2019

Estadiamento

estádio		Subdivisão	Descrição
III	IIIA	IIIA1	Linfonodos retroperitoneais acometidos
		IIIA2	Doença microscópica extra-pélvica (com ou sem linfonodos retroperitoneais acometidos)
	IIIB		Doença extra-pélvica com metástases com até 2 cm no maior diâmetro
	IIIC	IIIC1	Doença extra-pélvica com metástases com mais de 2 cm no maior diâmetro (com ou sem linfonodos retroperitoneais acometidos)
IV	IVA		Efusão pleural com citoplogia positiva
	IVB		Acometimento de órgãos extra-pélvicos com metástases parenquimatosas

AMERICAN SOCIETY OF CLINICAL ONCOLOGY. 2019 ASCO Annual Meeting Proceedings: Epidemiology and survival trends of EOC. Chicago: Journal of Clinical Oncology, 2019

Tumor epitelial

Tumor epitelial (90%)

- Maioria acima de 50 anos
- Cirurgia preservadora de fertilidade em IA G1 e G2
- Raro em estádios iniciais
- 10% mucinoso

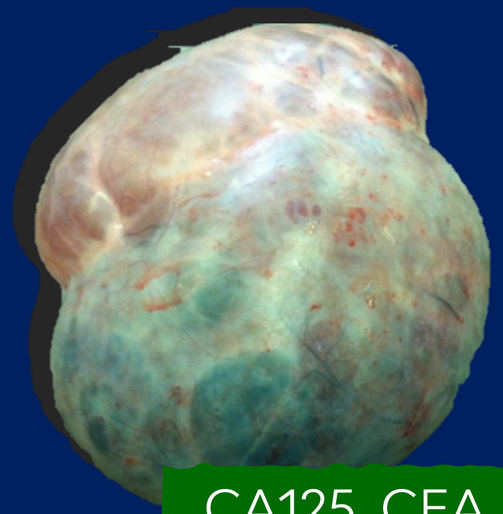

CA125, CEA, HE4

Henes M; Anticancer Reseach 2014; Kajiyama H; EJSO 2013
Kajiyama H; Gynecologyc Oncology 2011; Fakhr; Journal of Egyptian NCI 2013

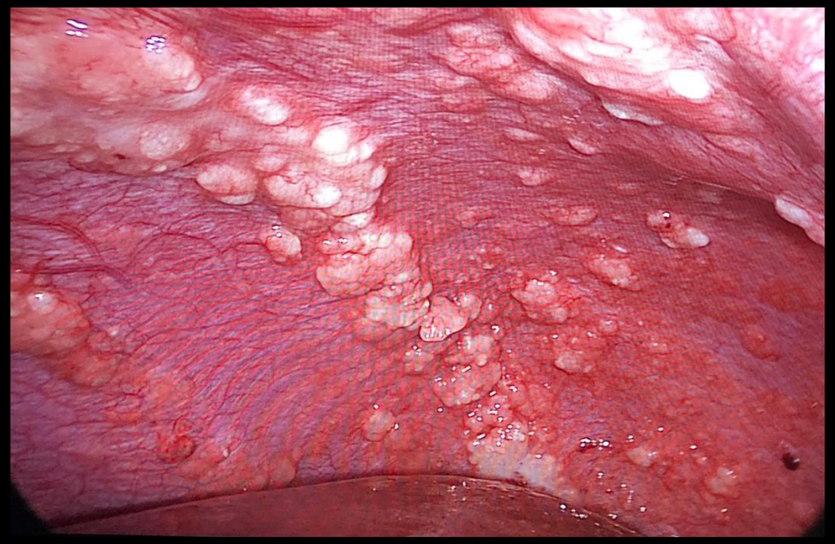

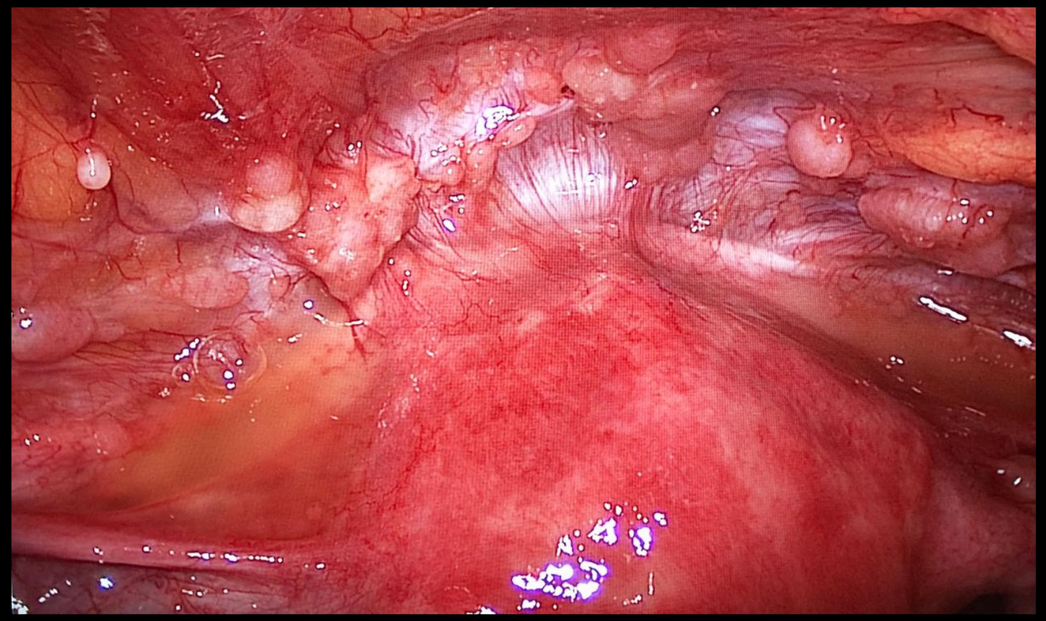

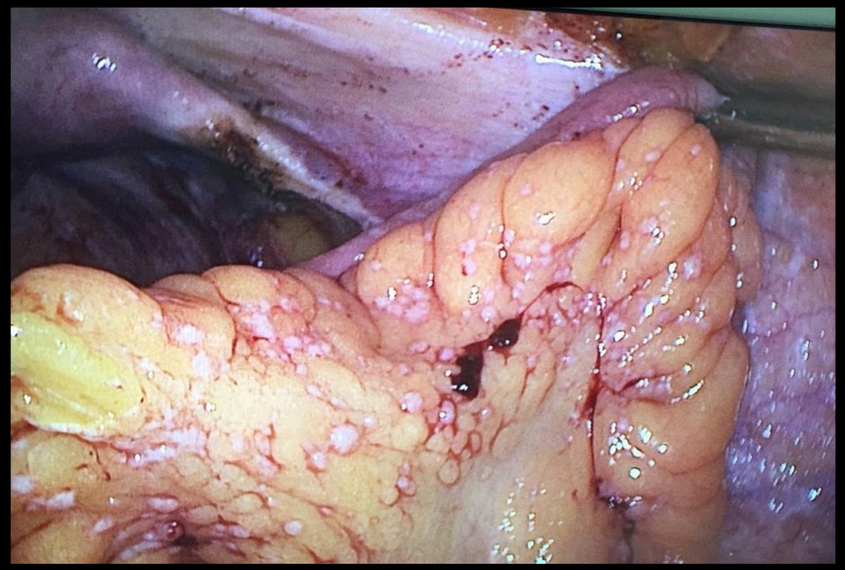

Tratamento

Citorredução e quimioterapia com carbo/taxol

Incisão mediana

Cirurgia

- HT, SOB, LFDN ~~P e~~ PA, OMT, Bxs, Lavado

Cirurgia ótima

- R0

Cirurgia subótima

- R1 (1 cm de lesão residual)

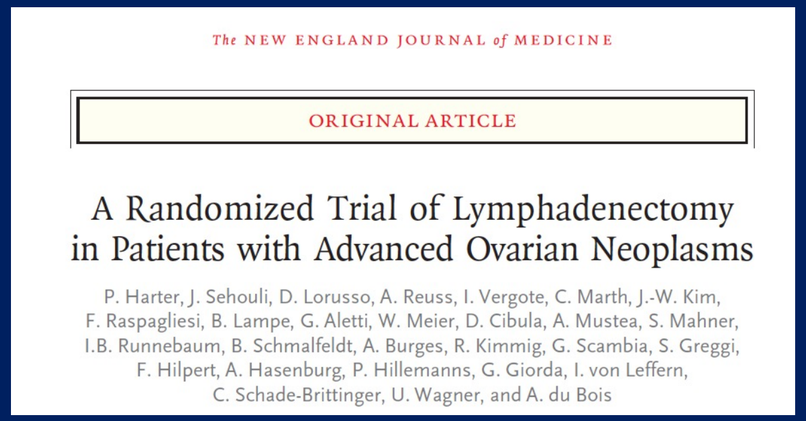

The NEW ENGLAND JOURNAL of MEDICINE

ORIGINAL ARTICLE

A Randomized Trial of Lymphadenectomy in Patients with Advanced Ovarian Neoplasms

P. Harter, J. Sehouli, D. Lorusso, A. Reuss, I. Vergote, C. Marth, J.-W. Kim, F. Raspagliesi, B. Lampe, G. Aletti, W. Meier, D. Cibula, A. Mustea, S. Mahner, I.B. Runnebaum, B. Schmalfeldt, A. Burges, R. Kimmig, G. Scambia, S. Greggi, F. Hilpert, A. Hasenburg, P. Hillemanns, G. Giorda, I. von Leffern, C. Schade-Brittinger, U. Wagner, and A. du Bois

Tratamento

Cirurgia inicial x Intervalo

Cirurgia
6 ciclos de

ciclos de QT
Cirurgia
clos de QT

Mesma sobrevida

Neoadjuvant Chemotherapy Prospective Randomized Trials

First Author, Year, Study Name	Enrollment Criteria	Primary Endpoint	Secondary Endpoint	No. of Patients	Median Age (years)	Stage 4 Disease (%)	No Residual Disease (%)	PFS (months)	OS (months)
Kehoe et al[8] 2015, CHORUS	Stage 3, Stage 4	OS	NACT	274	65	25	39	12.0	24.1
			PDS	276	66	25	17	10.7	22.6
Vergote et al[9] 2010, EORTC 55971	Stage 3c, Stage 4, Biopsy proven	OS	NACT	344	63	24	51	12	30
			PDS	336	62	23	19	12	29
Fagotti et al[10] 2016 (2018), SCORPION	Stage 3c, Stage 4, Fagotti score 8-12	Surgical complication PFS	NACT	55	55	7	58	14	41
			PDS	55	54	15	46	15	NR
Onda et al[11] 2014 (2018), JCOG 6602	Stage 3-4	OS	NACT	61	61	30	63	15.1	44
			PDS	59	59	32	30	16.4	49

Cantrel et al 2023

Tratamento

Prognóstico ↔ Cirurgia citorredutora

- Estadiamento
- Tipo histológico e grau
- Máximo diâmetro de lesão residual após cirurgia
- Cirurgia aberta!

Tratamento

VLP: Predição de ressecabilidade

Fagotti score: Laparoscopic index value to determine disease distribution

	Score = 2	Score = 0
Peritoneal carcinomatosis	Unresectable massive peritoneal involvement + miliary pattern of distribution	Carcinomatosis involving a limited area surgically removable by peritonectomy
Diaphragmatic disease	Wide spread infiltrating carcinomatosis or confluent nodules to most part of the diaphragmatic surface	Isolated diaphragmatic disease
Mesenteric disease	Large infiltrating nodules or involvement of the root of the mesentery supposed by limited movements of various intestinal segments	Small nodules potentially treatable with argon beam coagulation
Omental disease	Tumor diffusion up to the large curvature of the stomach	Isolated omental disease
Bowel infiltration	Bowel resection assumed to be required or miliary carcinomatosis on the mesenteric junction	
Stomach infiltration	Obvious neoplastic involvement of the gastric wall	
Liver metastasis	Any surface lesions	

Cirurgia laparoscópica

OBSTETRICS & GYNECOLOGY 2017

Laparoscopy Compared With Laparotomy for Debulking Ovarian Cancer After Neoadjuvant Chemotherapy

Alexander Melamed, MD, MPH, Roni Nitecki, MD, David M. Boruta II, MD, Marcela G. del Carmen, MD, MPH, Rachel M. Clark, MD, Whitfield B. Growdon, MD, Annekathryn Goodman, MD, John O. Schorge, MD, and J. Alejandro Rauh-Hain, MD

- Considerar VLP se: pouca doença residual após quimioterapia
- Mesma sobrevida do que a via aberta em 3 anos de seguimento

Tratamento

Se recidiva (Maioria em menos de 2 anos)

- Para tratamento deve haver imagem ou suspeita clínica
- Repetir Carbo e Taxol se mais de 6 meses de intervalo!
- Considerar citorredução secundária
- Maior benefício: 12 a 24 meses de intervalo livre de doença e 1-2 sítios

Tratamento

Sobrevida

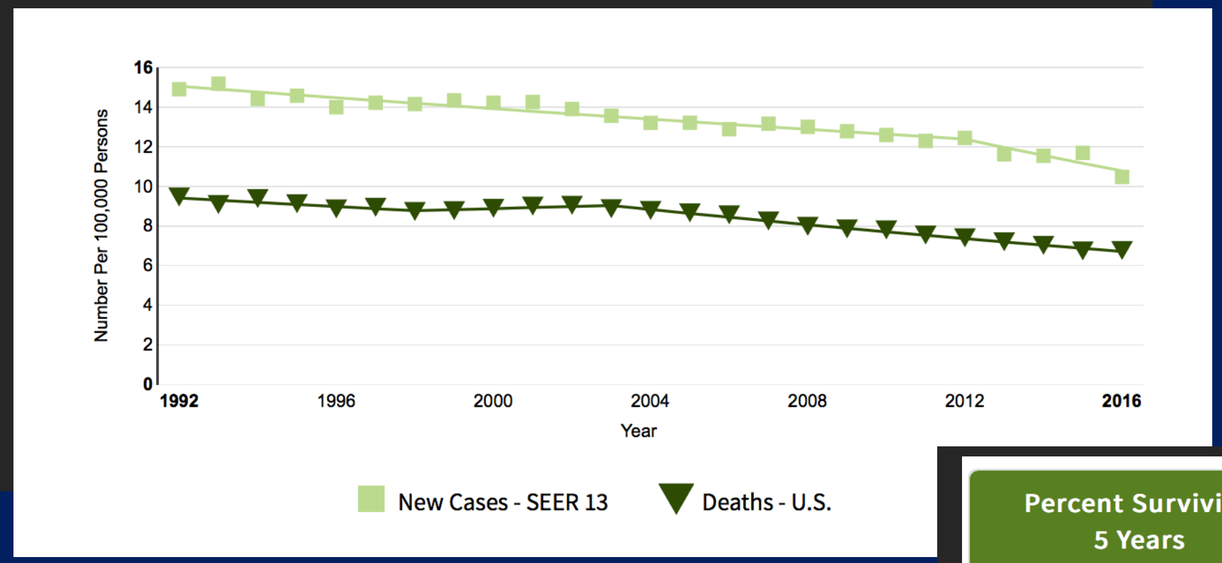

Percent Surviving 5 Years
47.6%
2009-2015

NATIONAL CANCER INSTITUTE. Surveillance, Epidemiology and End Results Program. Disponível em: < https://seer.cancer.gov/ >. Acesso em: 31 de maio de 2021.

Tratamento

Terapia alvo

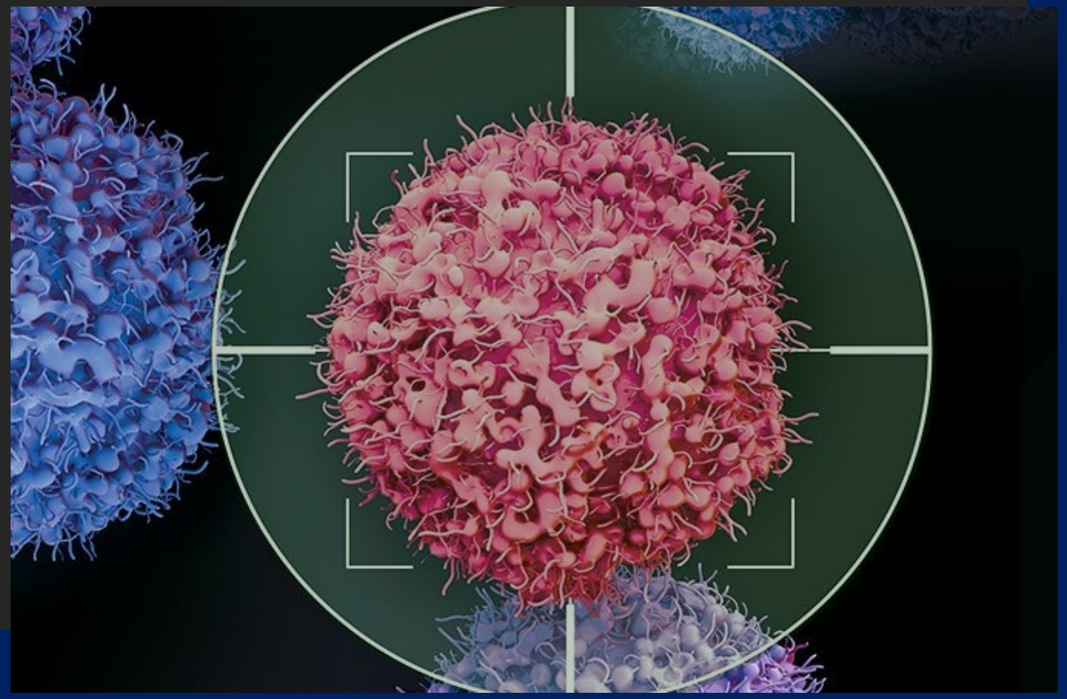

Tratamento

Hallmarks of Cancer: The Next Generation

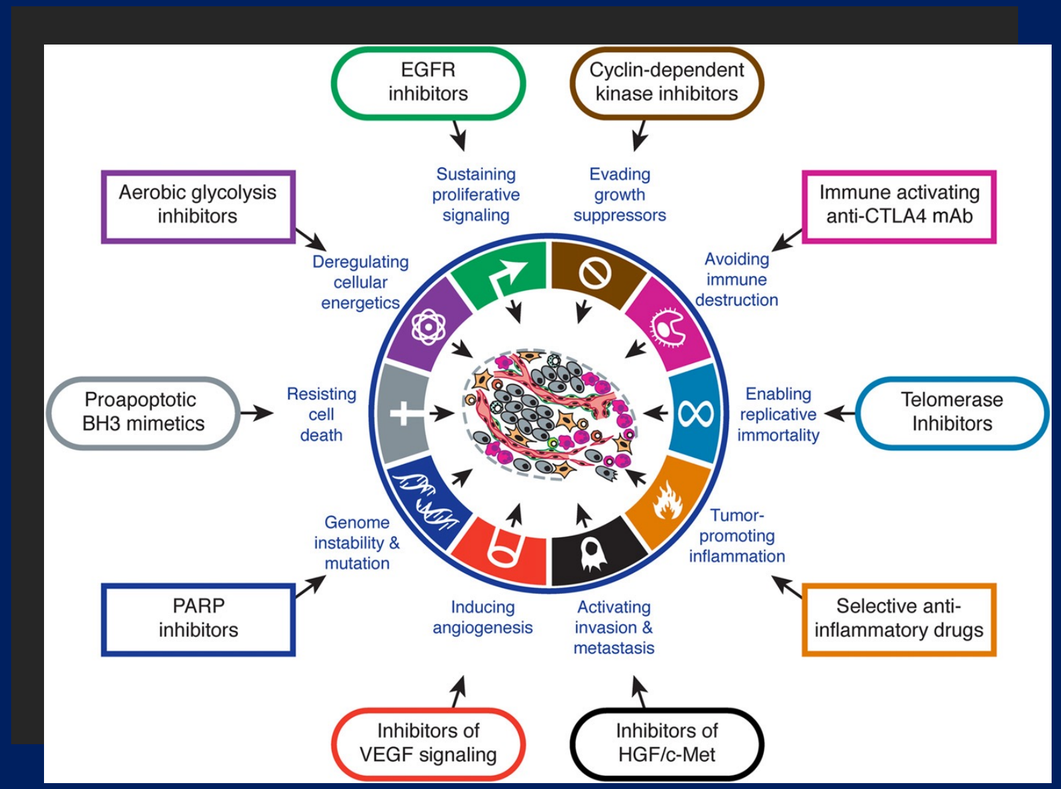

Hanahan D, Weinberg RA. Hallmarks of cancer: the next generation. Cell. 2011 Mar 4;144(5):646-74.

Tratamento

Targeting the hallmarks of ovarian cancer: The big picture

Tumor hallmark and molecularly-driven drugs approved, or under evaluation in OC

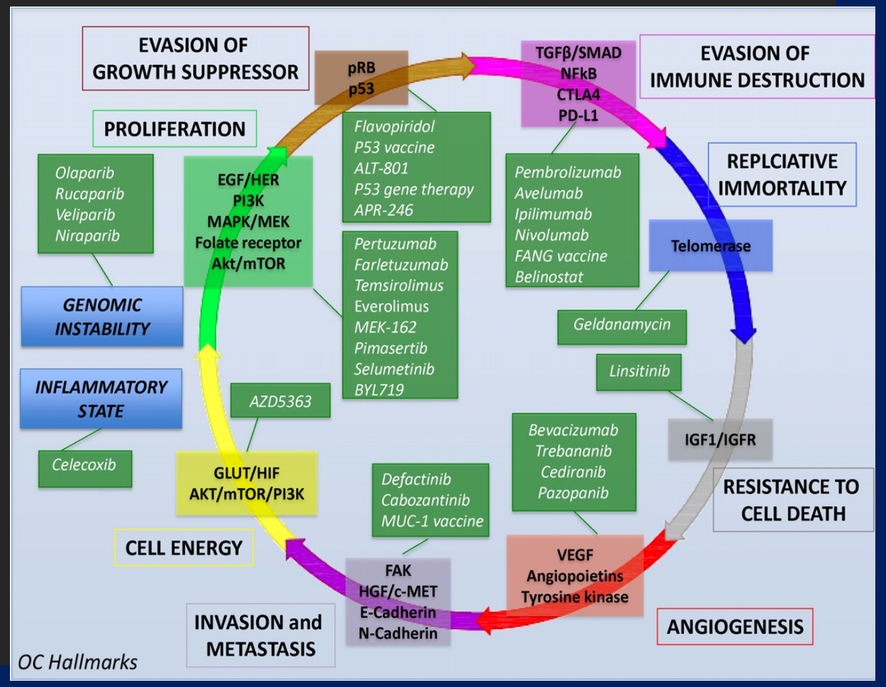

Petrillo M, Nero C, Amadio G, Gallo D, Fagotti A, Scambia G. Targeting the hallmarks of ovarian cancer: The big picture. Gynecol Oncol. 2016 Jul;142(1):176-183. Disponível em: < https://pubmed.ncbi.nlm.nih.gov/27058837/ >. Acesso em: 31 de maio de 2021.

Tratamento

Relevância de cada mecanismo alvo no tratamento de acordo com o tipo histológico

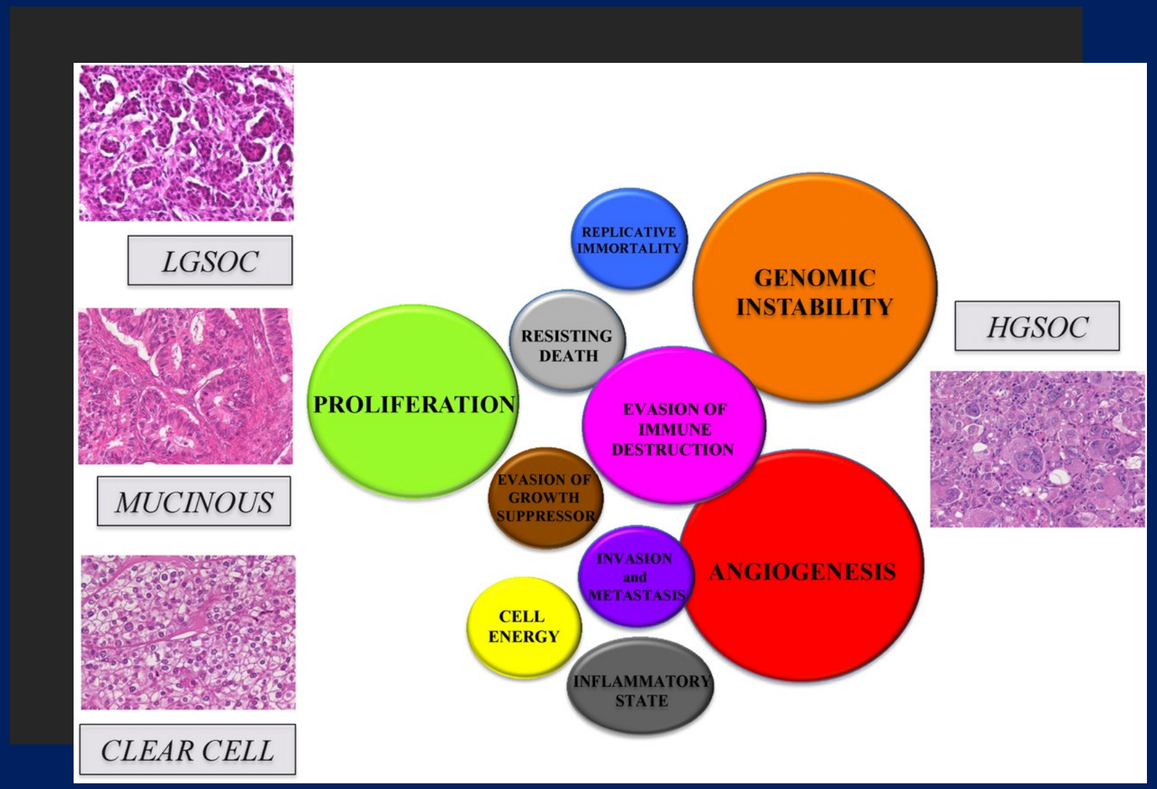

Petrillo M, Nero C, Amadio G, Gallo D, Fagotti A, Scambia G. Targeting the hallmarks of ovarian cancer: The big picture. Gynecol Oncol. 2016 Jul;142(1):176-183. Disponível em: < https://pubmed.ncbi.nlm.nih.gov/27058837/ >. Acesso em: 31 de maio de 2021.

Tratamento

Mecanismo de ação: Inibidores da PARP

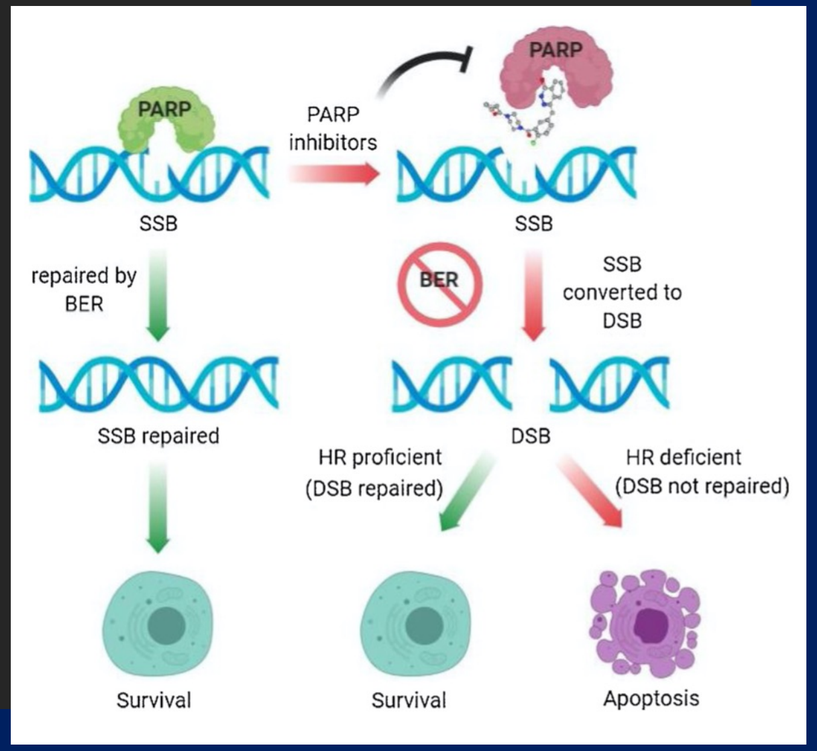

Zheng et al 2020

Tratamento

Mecanismo de ação: Inibidores da PARP

Frontline PARPi maintenance trials.

Study	PARPi	Patient population	Study arms	Primary endpoint	Outcome	Special considerations
SOLO1 ($N = 391$)	Olaparib	HGS/endometrioid *BRCA*m (germline or tumor), s/p primary or interval optimal cytoreduction, in CR or PR after platinum-based therapy	1. Olaparib 2. Placebo	PFS (investigator)	HR 0.30; 95% confidence interval, 0.23 to 0.41; P < .001) (13.8 months vs NR)	Only 2 patients w/ centrally confirmed t mutation
PRIMA/ENGOT-OV26/GOG-3012 (N = 733)	Niraparib	HGS/endometrioid, inoperable stage III and all stage IV disease, stage III with visible residual disease after PDS, any patient that received NACT, CR or PR following platinum treatment	1. Niraparib 2. Placebo	PFS (Blinded Independent Central Review) Hierarchical: HRD⇨ITT	HRD+: HR, 0.43; 95% confidence interval [CI], 0.31 to 0.59; P < .001) (21.9 months vs. 10.4 months) ITT: HR, 0.62; 95% CI, 0.50 to 0.76; *P* < .001) (13.8 months and 8.2 months)	PRIMA/ENGOT-OV26/GOG-3012 ($N = 733$)
VELIA/GOG-3005 ($N = 1140$)	Veliparib	HGS, in combination with platinum-based chemotherapy, and as maintenance in stage III or IV primary or with interval cytoreduction	1. Chemo/placebo⇨placebo 2. Chemo/veliparib⇨placebo 3. Chemo/veliparib⇨veliparib	PFS (investigator) Hierarchical: *BRCA*m⇨HRD⇨ITT	HR 0.68 (Arm 1 vs 3) (17.3 vs 23.5 months)	Randomization prior to start of chemotherapy Enrollment irrespective of response to platinum
PAOLA-1/ENGO-ev25 ($N = 806$)	Olaparib	HGS/endometrioid or nonmucinous *BRCA*mt, CR or PR to their front-line platinum-taxane based chemotherapy plus bevacizumab	1. Bevacizumab/olaparib 2. Bevacizumab/placebo	PFS (investigator) Predefined subgroups: t*BRCA* status and HRD	HR 0.59 (16.6 vs 22.1 months)	"active" placebo arm containing bevacizumab

HGS = high grade serous; mt = mutation; PFS = progression free survival; HRD = homologous recombination deficient; ITT = intention to treat; t*BRCA* = tumor *BRCA* mutation.

Pothuri B, O'Cearbhaill R, Eskander R, Armstrong D. Frontline PARP inhibitor maintenance therapy in ovarian cancer: A Society of Gynecologic Oncology practice statement. Gynecol Oncol. 2020 Oct;159(1):8-12. Disponível em: < https://pubmed.ncbi.nlm.nih.gov/32778410/ >. Acesso em: 31 de maio de 2021.

Tratamento

Estudos anti-angiogênicos

THE LANCET Oncology 2015

ARTICLES | VOLUME 16, ISSUE 8, P928-936, AUGUST 01, 2015

Standard chemotherapy with or without bevacizumab for women with newly diagnosed ovarian cancer (ICON7): overall survival results of a phase 3 randomised trial

Prof Amit M Oza, MD • Adrian D Cook, MSc • Prof Jacobus Pfisterer, MD • Andrew Embleton, MSc • Prof Jonathan A Ledermann, MD • Prof Eric Pujade-Lauraine, MD • et al. Show all authors • Show footnotes

Open Access • Published: June 23, 2015 • DOI: https://doi.org/10.1016/S1470-2045(15)00086-8 • Check for updates

1ª linha (n = 1528)

Ganho de 5 meses OS em pacientes com prognóstico ruim (n=502)

VOLUME 32 · NUMBER 13 · MAY 1 2014

JOURNAL OF CLINICAL ONCOLOGY — ORIGINAL REPORT 2014

Bevacizumab Combined With Chemotherapy for Platinum-Resistant Recurrent Ovarian Cancer: The AURELIA Open-Label Randomized Phase III Trial

Eric Pujade-Lauraine, Felix Hilpert, Béatrice Weber, Alexander Reuss, Andres Poveda, Gunnar Kristensen, Roberto Sorio, Ignace Vergote, Petronella Witteveen, Aristotelis Bamias, Deolinda Pereira, Pauline Wimberger, Ana Oaknin, Mansoor Raza Mirza, Philippe Follana, David Bollag, and Isabelle Ray-Coquard

Recidiva n = 361
Ganho de 3 meses PFS/OS

The NEW ENGLAND JOURNAL of MEDICINE 2011

ORIGINAL ARTICLE

Incorporation of Bevacizumab in the Primary Treatment of Ovarian Cancer

Robert A. Burger, M.D., Mark F. Brady, Ph.D., Michael A. Bookman, M.D., Gini F. Fleming, M.D., Bradley J. Monk, M.D., Helen Huang, M.S., Robert S. Mannel, M.D., Howard D. Homesley, M.D., Jeffrey Fowler, M.D., Benjamin E. Greer, M.D., Matthew Boente, M.D., Michael J. Birrer, M.D., Ph.D., and Sharon X. Liang, M.D., for the Gynecologic Oncology Group*

1ª linha n = 1883
Ganho de 4 meses PFS

Tratamento

Estudos anti-angiogênicos

Table 2: Efficacy results of 5 RCTs

References	Arms	Sample Size	Patient Characteristic	Primary Endpoint	PFS			OS			ORR (%)
					Median (months)	HR	HR, 95% CI	Median (months)	HR	HR, 95% CI	
GOG218	TC+PL	625	Newly diagnosed	PFS	10.3	0.770	0.681-0.870	39.3	0.885	0.750-1.040	NR
	TC+Bev+Bev(m)	623			14.1			39.7			NR
ICON7	TC	764	Newly diagnosed	PFS	17.5	0.930	0.830-1.050	58.6	0.990	0.850-1.140	48.0
	TC+Bev+Bev(m)	764			19.9			58.0			67.0
OCEANS	GC+PL	242	Recurrent	PFS	8.4	0.484	0.388-0.605	32.9	0.952	0.771-1.176	57.4
	GC+Bev+Bev(m)	242			12.4			33.6			78.5
AURELIA	CT(PLD or PAC or TOP)	182	Recurrent	PFS	3.4	0.480	0.380-0.600	13.3	0.850	0.660-1.080	12.6
	CT+Bev+Bev(m)	179			6.7			16.6			30.9
GOG213	TC	374	Recurrent	OS	10.4	0.614	0.522-0.722	37.3	0.827	0.683-1.005	NR
	TC+Bev+Bev(m)	374			13.8			42.2			NR

TC, Paclitaxel+Carboplatin; GC, Gemcitabine+Carboplatin; PL, placebo; Bev(m), Bevacizumab (maintenance chemotherapy); CT, PLD or PAC or TOP; PLD, pegylated liposomal doxorubicin; PAC, weekly paclitaxel; TOP, topotecan; PFS, progression-free survival; OS, overall survival; ORR, objective response rate; CI, confidence interval; NR, not reported.

Outros tipos histológicos

Tumor de células germinativas

Tumor de células germinativas (5%)

- Mulheres jovens
- Disgerminoma, teratoma imaturo
- Seio endodérmico e coriocarcinoma = Mais agressivos
- Ponderar citorredução unilaterais 95% (exceto disgerminoma – 15%)
- Estágios iniciais

Figura 1 - Imagem do tumor (Disgerminoma) no momento do ato cirúrgico(cesariana a termo, laparotomia infraumbilical mediana

CA125, CEA, BHCG, alfa-feto, DHL

Liu Q; Gynecologic Oncology 2013
Gauza JE; Rev Assoc Med Bras 2010

Tumor de células germinativas

Particularidades do Tumor de células germinativas

- Cirurgia preservadora de fertilidade
- Não biopsiar ovário contralateral se normal
- Doença residual não afeta sobrevida (grande sensibilidade a QT/RDT)
- Bleomicina, etoposide e platina (BEP) 3 ciclos
- 76% de fertilidade após tratamento
- Disgerminoma e Teratoma imaturo IAG1 e 2: sem QT
- Tumor do seio endodérmico: Infância
- Corpúsculos de Shiller Durval
- Amostragem P, PA

Liu Q; Gynecologic Oncology 2013
Gauza JE; Rev Assoc Med Bras 2010

Tumor de cordões sexuais

Tumor de cordões sexuais (10%)

- Raro
- 1ª década após menopausa
- Tumor de células da granulosa = 70%
- Juvenil e adulto
- Maioria limitado a um ovário
- Resposta ruim à QT

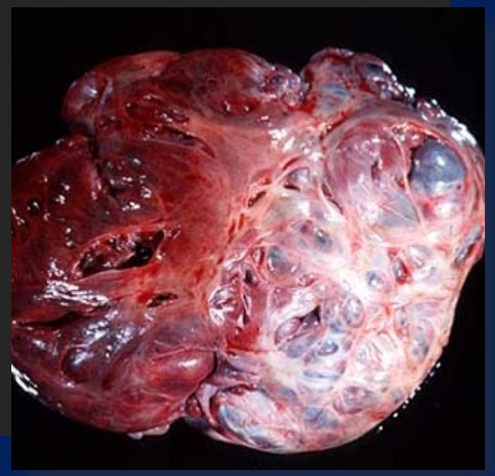

CA125, CEA, DHL, estradiol, testo, 17OHP, hidrocortisona, inibina B

GERSHENSON, David. Sex cord-stromal tumors of the ovary: Epidemiology, clinical features, and diagnosis in adults. UpToDate, 2021. Disponível em: < https://www.uptodate.com/contents/sex-cord-stromal-tumors-of-the-ovary-epidemiology-clinical-features-and-diagnosis-in-adults >. Acesso em 31 de maio de 2021

BUY, JN; GHOSSAIN, M. Gynecological Imaging: A Reference Guide to Diagnosis. 1ª ed. Berlin: Springer, 2013.

Blake EA, Sheridan TB, Wang KL, Takiuchi T, Kodama M, Sawada K, Matsuo K. Clinical characteristics and outcomes of uterine tumors resembling ovarian sex-cord tumors (UTROSCT): a systematic review of literature. Eur J Obstet Gynecol Reprod Biol. 2014 Oct;181:163-70. Disponível em: < https://pubmed.ncbi.nlm.nih.gov/25150955/ >. Acesso em 31 de maio de 2021.

Tumor de cordões sexuais

Particularidades – Cordões Sexuais

- Não necessária LFDN
- Granulosa
  - Associação com CA de endométrio (5%)
  - Indolente
  - Recorrência tardia (até 30 anos)
  - Corpúsculos de Call-Exner
- Sertoli-Leydig
  - 70 – 85% virilização
- Fibroma
  - Sd. de Meigs

Tumor boderline

Tumor borderline

- 30 – 40 anos
- 15% dos epiteliais
- 75% EI
- Citorredução (sem QT)
  - Bom prognóstico
  - Recidiva considerável na oofaroplastia

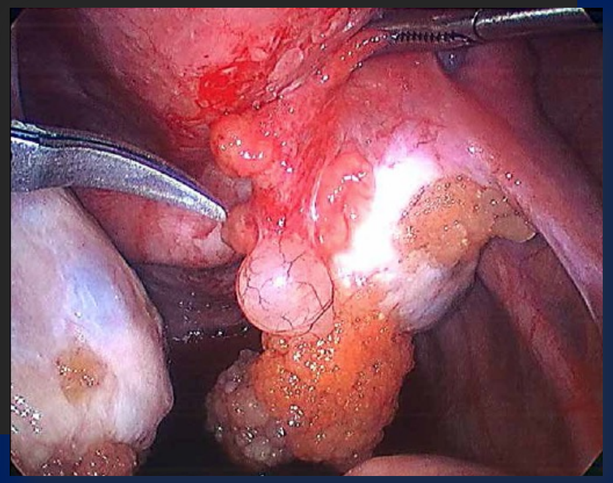

Prasat EB; Human Reproduction 2014
Hamed AH; J Obstet Gynaecol Can 2014

Particularidades de cada subtipo

Marcadores tumorais

- CA-125: Tumores epiteliais serosos
- HE4: Tumores epiteliais
- CEA e CA 19-9: Tumores epiteliais mucinosos
- HCG: Coriocarcinoma
- Alfa-fetoproteína: Tumor de seio endodérmico e teratoma imaturo
- DHL: Disgerminoma
- Estradiol e inibina B: Tumor de células da granulosa

Chen F, Shen J, Wang J, Cai P, Huang Y. Clinical analysis of four serum tumor markers in 458 patients with ovarian tumors: diagnostic value of the combined use of HE4, CA125, CA19-9, and CEA in ovarian tumors. Cancer Manag Res. 2018 May 22;10:1313-1318. Disponível em: < https://www.ncbi.nlm.nih.gov/pmc/articles/PMC5968799/ >. Acesso em 31 de maio de 2021

Tipo epitelial alto grau

50% do tratamento = Cirurgia

50% do tratamento = Quimioterapia

Adaptado de West, S. Kolfenbach, J. Rheumatology Secret` s. 4ª ed. Elsevier Health Sciences, 2019

- MINISTÉRIO DA SAÚDE; INSTITUTO NACIONAL DE CÂNCER JOSÉ ALENCAR GOMES DA SILVA. Estimativa 2020: Incidência de Câncer no Brasil. Rio de Janeiro: INCA, 2019.
- AMERICAN SOCIETY OF CLINICAL ONCOLOGY. 2019 ASCO Annual Meeting Proceedings: Epidemiology and survival trends of EOC. Chicago: Journal of Clinical Oncology, 2019.
- Henes M; Anticancer Reseach 2014; Kajiyama H; EJSO 2013.
- Kajiyama H; Gynecologyc Oncology 2011.
- Fakhr; Journal of Egyptian NCI 2013.
- NATIONAL CANCER INSTITUTE. Surveillance, Epidemiology and End Results Program. Disponível em: < https://seer.cancer.gov/ >. Acesso em: 31 de maio de 2021.
- Hanahan D, Weinberg RA. Hallmarks of cancer: the next generation. Cell. 2011 Mar 4;144(5):646-74. Disponível em: <https://pubmed.ncbi.nlm.nih.gov/21376230/ >. Acesso em: 31 de maio de 2021.
- Petrillo M, Nero C, Amadio G, Gallo D, Fagotti A, Scambia G. Targeting the hallmarks of ovarian cancer: The big picture. Gynecol Oncol. 2016 Jul;142(1):176-183. Disponível em: < https://pubmed.ncbi.nlm.nih.gov/27058837/ >. Acesso em: 31 de maio de 2021.
- Zheng et al 2020.
- Pothuri B, O'Cearbhaill R, Eskander R, Armstrong D. Frontline PARP inhibitor maintenance therapy in ovarian cancer: A Society of Gynecologic Oncology practice statement. Gynecol Oncol. 2020 Oct;159(1):8-12. Disponível em: < https://pubmed.ncbi.nlm.nih.gov/32778410/ >. Acesso em: 31 de maio de 2021.

- 1Donati A, Ruzzi M, Adrario E, Pelaia P, Coluzzi F, Gabbanelli V, Pietropaoli P. A new and feasible model for predicting operative risk. Br J Anaesth. 2004 Sep;93(3):393-9. . Disponível em: < https://www.sciencedirect.com/science/article/pii/S0007091217358853 >. Acesso em: 31 de maio de 2021.
- JAAOS - Journal of the American Academy of Orthopaedic Surgeons14(9):544-551, September 2006.
- Liu Q; Gynecologic Oncology 2013.
- Gauza JE; Rev Assoc Med Bras 2010.
- GERSHENSON, David. Sex cord-stromal tumors of the ovary: Epidemiology, clinical features, and diagnosis in adults. UpToDate, 2021. Disponível em: < https://www.uptodate.com/contents/sex-cord-stromal-tumors-of-the-ovary-epidemiology-clinical-features-and-diagnosis-in-adults >. Acesso em 31 de maio de 2021.
- BUY, JN; GHOSSAIN, M. Gynecological Imaging: A Reference Guide to Diagnosis. 1ª ed. Berlin: Springer, 2013.
- Blake EA, Sheridan TB, Wang KL, Takiuchi T, Kodama M, Sawada K, Matsuo K. Clinical characteristics and outcomes of uterine tumors resembling ovarian sex-cord tumors (UTROSCT): a systematic review of literature. Eur J Obstet Gynecol Reprod Biol. 2014 Oct;181:163-70. Disponível em: < https://pubmed.ncbi.nlm.nih.gov/25150955/ >. Acesso em 31 de maio de 2021.
- Chen F, Shen J, Wang J, Cai P, Huang Y. Clinical analysis of four serum tumor markers in 458 patients with ovarian tumors: diagnostic value of the combined use of HE4, CA125, CA19-9, and CEA in ovarian tumors. Cancer Manag Res. 2018 May 22;10:1313-1318. Disponível em: < https://www.ncbi.nlm.nih.gov/pmc/articles/PMC5968799/ >. Acesso em 31 de maio de 2021.
- Prasat EB; Human Reproduction 2014.
- Hamed AH; J Obstet Gynaecol Can 2014.